

## Η λοίμωξη του τραύματος και του μοσχεύματος σε αγγειοχειρουργικές επεμβάσεις για την αποκατάσταση της αιμάτωσης στα κάτω άκρα

Θ. Γερασιμίδης

Β' Χειρουργική Κλινική Α.Π.Θ., Ιπποκράτειο Γ.Π.Ν. Θεσσαλονίκης

**Περίληψη:** Η λοίμωξη του τραύματος και του μοσχεύματος μετά από αγγειοχειρουργικές επεμβάσεις για την αποκατάσταση της αιμάτωσης στα κάτω άκρα αποτελεί σοβαρότατη τοπική επιπλοκή που μπορεί να θέσει σε κίνδυνο το κάτω άκρο ή ακόμη και τη ζωή του ασθενούς εάν φθάσει στις αναστομώσεις. Κατά κανόνα πρόκειται για εξωγενή λοίμωξη κατά τη διάρκεια της εγχείρησης και η συχνότερη εντόπιση είναι η βουβωνική χώρα οπότε ενοχοποιούνται φλεγμονώδεις λεμφαδένες ή λεμφαγγεία.

Όταν αυτή αφορά εν τω βάθει λοίμωξη του τραύματος η συχνότητα κυμαίνεται μεταξύ 0,6-2% των εγχειρήσεων στο αρτηριακό σύστημα. Η ελάττωση αυτού του ποσοστού κάτω από το 1% επιτυγχάνεται με την αντιμικροβιακή χημειοπροφύλαξη αλλά κυρίως με την αυστηρή τήρηση των κανόνων ασηψίας και αντισηψίας στο χειρουργείο. Η κλινική εικόνα όταν η διαπύηση αφορά περιοχές των άκρων (βουβωνική χώρα, μηρός, κνήμη) είναι τα κλασικά σημεία της φλεγμονής. Η συνολική θνητότητα είναι 10-30% που αυξάνεται μέχρι 70% όταν η λοίμωξη αφορά τον οπισθοπεριτοναϊκό χώρο. Η αντιμετώπιση μπορεί να γίνει με διάνοιξη του τραύματος, χειρουργικό καθαρισμό, τοπική αντισηπτική αγωγή και χορήγηση αντιβιοτικών όταν η περιοχή της λοίμωξης είναι επιπολής και η επιτυχία μπορεί με προϋποθέσεις να φθάσει το

60% στη διατήρηση του μοσχεύματος, κυρίως όταν αυτά είναι αυτόλογα. Τα ετερόλογα μοσχεύματα (Dacron, PTFE) πρέπει να αφαιρεθούν σε ποσοστό 40-50% λόγω σημαντικής αιμορραγίας ή απόφραξης του μοσχεύματος. Συζητείται η πρόταση Zuckle με αντικατάσταση του μοσχεύματος και επικάλυψη με μυϊκό κρημνό. Η μέθοδος Ehrenfeld αφορά την αποκατάσταση στην ίδια θέση με χρήση αποφραγμένων αρτηριακών τμημάτων που προϋπήρχαν μετά από ανάστροφη ενδαρτηρεκτομή, με επιτυχία 87%, αλλά μικρό αριθμό περιστατικών. Η συχνότερη μέθοδος που προτιμάται σε λοίμωξη του μοσχεύματος είναι η αφαίρεση του σηπτικού μοσχεύματος και η άσηπτη παράκαμψη της περιοχής της λοίμωξης με εξωανατομικά μοσχεύματα (μασχαλομηριαία, υποδιαδιαφραγματική ανιούσα αορτή - μηριαία, μηρομηριαία, δια του θυροειδούς τρήματος, εκτός του γόνατος παράκαμψη).

Συμπερασματικά φαίνεται ότι η λοίμωξη του τραύματος και του μοσχεύματος εξακολουθούν να υπάρχουν και η μικρή βελτίωση των ποσοστών ακρωτηριασμού και θνητότητας τα τελευταία χρόνια μπορεί να βελτιωθεί ακόμη περισσότερο με την ευλαβική τήρηση των κανόνων ασηψίας και αντισηψίας στο χειρουργείο και την ορθολογική προφυλακτική χημειοθεραπεία.

*Ιπποκράτεια 1998, 2 (3): 99-109*

Εκτός από τις γενικές επιπλοκές κάθε εγχείρησης (οξύ καρδιακό επεισόδιο, αναπνευστική ανακοπή κλπ.) οι επανορθωτικές εγχειρήσεις στο αρτηριακό σύστημα επιβαρύνονται και από άλλες τυπικές επιπλοκές διεγχειρητικές ή μετεγχειρητικές, άμεσες ή απώτερες. Αυτές χαρακτηρίζονται και από το ότι προτιμούν την περιοχή της αγγειακής εγχείρησης, έχουν δηλαδή καθαρά τοπικό χαρακτήρα, αλλά και από το ότι μπορεί να έχουν δραματική εξέλιξη για τη γενική οικονομία του οργανισμού. Οι επιπλοκές αυτές είναι η αιμορραγία (0,5-2,7%), η απόφραξη του μοσχεύματος άμεσα, πρώιμα, ή όψιμα (5-30%), η λοίμωξη του τραύματος (0,6-2%), τα ανευρύσματα των αναστομώσεων (1,7-4%), η αντίδραση γύρω από το μόσχευμα, η κόπωση του υλικού και

άλλες ίσως μικρότερης σημασίας<sup>1</sup>. Καθεμιά από αυτές τις τοπικές επιπλοκές καταλήγουν τελικά σε έναν από τους δύο κινδύνους, δηλαδή την αιμορραγία που θέτει σε κίνδυνο τη ζωή του ασθενούς και την πλήρη διακοπή της αρτηριακής κυκλοφορίας που διακυβεύει το σκέλος.

Γενικά ισχύει ότι οι αγγειακές αποκαταστάσεις με χρησιμοποίηση μοσχευμάτων εμφανίζουν δύο έως τρεις φορές συχνότερα επιπλοκές απ' ό,τι όταν αυτές γίνουν χωρίς χρήση μοσχευμάτων. Ο κίνδυνος εμφάνισης επιπλοκών από τα μοσχεύματα ελαττώνεται ανάλογα με το είδος του μοσχεύματος που χρησιμοποιήθηκε και μάλιστα με τη σειρά έτερο- όμοιο- άλλο- αυτομόσχευμα. Οι αγγειοχειρουργικές επεμβάσεις αποκατάστασης της αιμάτωσης των άκρων ακολου-

θούνται συχνά από δεύτερη ή και περισσότερες εγχειρήσεις, επειδή εμφανίζουν επιπλοκές. Η συχνότητα εμφάνισης των επιπλοκών, που εξακολουθεί και σήμερα ακόμη να είναι υψηλή και κυμαίνεται μεταξύ 8-14%, ελαττώνεται με την αυξανόμενη πείρα του αγγειοχειρουργού<sup>2</sup>. Η ποιότητα της πρώτης εγχείρησης είναι, όπως είναι αυτονόητο, πολύ αποφασιστική για την εμφάνιση ή όχι των επιπλοκών<sup>3,4</sup>.

## Η ΛΟΙΜΩΞΗ ΤΟΥ ΤΡΑΥΜΑΤΟΣ

Εναι η πλέον επικίνδυνη επιπλοκή κάθε αγγειοχειρουργικής επέμβασης. Από το 1963 οι Shaw και Baute<sup>5</sup> χαρακτήρισαν τη λοίμωξη δίκαια ως τον **εφιάλη των αγγειοχειρουργών**. Οι περισσότερες βέβαια εργασίες, που αναφέρονται στη λοίμωξη του μοσχεύματος, αρχίζουν "Groin infection is a dreaded complication in vascular surgery and may jeopardize the underlying graft..."<sup>6</sup>. Η λοίμωξη του τραύματος μπορεί να διακριθεί σε *επιπολής και "εν τω βάθει"*. Η τελευταία περιλαμβάνει φυσικά και την αρτηρία στην οποία έγινε η επέμβαση ή και το μόσχευμα που τοποθετήθηκε. Σε μοσχεύματα παλαιότερης γενιάς χωρίς επένδυση, η εξωτερική κάψα από ινώδη συνδετικό ιστό δρούσε ως οδός μεταφοράς της λοίμωξης κατά μήκος του μοσχεύματος προς τις αναστομώσεις. Εάν η λοίμωξη φθάσει στις αναστομώσεις ή σε κάποια θέση συρραφής αγγείου, η κατάσταση περιπλέκεται επιπλέον με: α) ρήξη της συρραφής και αιμορραγία, β) δημιουργία ενός ψευδοανευρύσματος, γ) σηπτική θρόμβωση και πιθανόν γενίκευση της σηπτικής κατάστασης (ενδοκαρδίτιδα, πναιμία, προσβολή των πνευμόνων, των νεφρών, του εγκεφάλου κλπ.).

### Αιτίες

Κατά κανόνα πρόκειται για εξωγενή λοίμωξη του τραύματος κατά τη διάρκεια της εγχείρησης. Στις αγγειοχειρουργικές επεμβάσεις, που απαιτείται διάνοιξη της περιτοναϊκής κοιλότητας και του οπισθίου περιτοναίου για την προσπέλαση της αορτής ή των λαγονίων αρτηριών, η λοίμωξη είναι δυνατό να έχει την πηγή της και στον πεπτικό σωλήνα (εγχειρητικός τραυματισμός του εντέρου ή επιμόλυνση του εγχειρητικού πεδίου από σύγχρονη εντερεκτομή). Περιστασιακά αναφέρεται και λοίμωξη του αορτικού μοσχεύματος από οξεία σκωληκοειδίτιδα που διατρήθηκε<sup>1</sup>.

Κλινικές και πειραματικές μελέτες και παρατηρήσεις υποστηρίζουν επίσης και τη δυνατότητα

η λοίμωξη να εμφανιστεί και αιματογενώς<sup>7</sup>. Σ' αυτή την περίπτωση η επικινδυνότητα της λοίμωξης από μικροβιαμία βρίσκεται σε απόλυτη αναλογία με το βαθμό του σχηματισμού νεοενδοθηλίου στα τεχνητά μοσχεύματα. (άθικτο-πλήρες ενδοθήλιο αποκλείει την προσκόληση των μικροβίων)<sup>8</sup>. Πειραματικές επίσης μελέτες αναφέρουν τη σχέση της λοίμωξης με τη διάρκεια του αποκλεισμού της αορτής, κυρίως σε καταστάσεις, όπου το δικτυοενδοθηλιακό σύστημα βρίσκεται σε καταστολή, οπότε η πιθανότητα εμφάνισης λοίμωξης από την παρατεταμένη ισχαιμία είναι αυξημένη<sup>9</sup>. Στη βουβωνική περιοχή αλλά και οπισθοπεριτοναϊκά η λοίμωξη είναι δυνατό να σχετίζεται με φλεγμονώδεις λεμφαδένες ή λεμφαγγεία, ειδικά, όταν υπάρχουν περιφερικές διαπυημένες νεκρώσεις ή έλκη. Εγχειρήσεις στο στάδιο IV κατά Fontaine είναι ιδιαίτερα επικίνδυνες για λοιμώξεις και γι' αυτό είναι απαραίτητο να γίνεται προσπάθεια ελέγχου της λοίμωξης προεγχειρητικά με τοπική αντισηπτική περιποίηση, χορήγηση αντιβιοτικών μετά από αντιβιογράμμα και εκλεκτική αγγειακή εγχείρηση μετά τον έλεγχο της λοίμωξης. Αυτονόητο θεωρείται ότι σε αυτές τις περιπτώσεις η παρασκευή των μηροϊγνυακών αγγείων, ιδιαίτερα στη βουβωνική περιοχή, θα πρέπει να γίνεται με εξαιρετική προσοχή, ώστε να προφυλάσσονται τα λεμφαγγεία και οι λεμφαδένες από άσκοπες κακώσεις.

### Κατάταξη των λοιμώξεων

Οι βαθμοί βαρύτητας της λοίμωξης του τραύματος διαίρονται κατά Szilagyi<sup>10</sup> (1972) ως εξής:

**Βαθμός I.** Επιπολής δερματική λοίμωξη

**Βαθμός II.** Με συμμετοχή και του υποδόριου ιστού, αλλά μέχρι την υποδόρια περιτονία.

**Βαθμός III.** Εν τω βάθει λοίμωξη, κάτω από τις περιτονίες με συμμετοχή του μοσχεύματος και ενδεχομένως και των αναστομώσεων.

Η παραπέρα διαίρεση του βαθμού III σε αιμορραγία, θρόμβωση μοσχευμάτων, σηψαιμία κλπ., θεωρείται εντελώς περιττή<sup>11</sup>.

### Συχνότητα

Σε ποσοστό 0,6-2% όλων των αγγειακών εγχειρήσεων είναι δυνατό να εμφανιστεί μια εν τω βάθει λοίμωξη του τραύματος<sup>10-14</sup>. Η συχνότητα μεταβάλλεται ανάλογα με τη θέση της αγγειακής αποκατάστασης, το είδος του μοσχεύματος που χρησιμοποιήθηκε και κυρίως από την ποιότητα των προφυλακτικών μέτρων, δηλαδή τη

σχολαστική προετοιμασία του χειρουργικού πεδίου, την παρασκευή των ιστών μόνο με εργαλεία, την αποφυγή τραυματισμού λεμφικών οδών και λεμφαδένων, την αποφυγή χρησιμοποίησης τεχνητών προθέσεων σε περιοχές δυνητικά λοιμογόνες, την προεγχειρητική αντιμετώπιση λοιμώξεων που προϋπήρχαν, τη χρησιμοποίηση παροχετεύσεων κενού, τη χορήγηση αντιβιοτικών και την ελαχιστοποίηση της προεγχειρητικής παραμονής των ασθενών στο νοσοκομείο.

Άλλοι παράγοντες που επηρεάζουν σοβαρά την επίπτωση των μετεγχειρητικών λοιμώξεων του τραύματος είναι η παρατεταμένη προεγχειρητική παραμονή των ασθενών στο νοσοκομείο, οπότε αποικίζονται οι ασθενείς από τα ανθεκτικά μικροβιακά στελέχη των νοσοκομείων, καθώς και η διάρκεια της εγχείρησης, κυρίως στο χρόνο διακοπής της κυκλοφορίας στην αορτή<sup>14</sup>. Ανάλογα ευρήματα όμως για τον αποικισμό των ασθενών δεν επιβεβαιώθηκαν από προοπτική μελέτη, που ανακοινώθηκε πρόσφατα<sup>15</sup>.

#### ΑΝΤΙΜΙΚΡΟΒΙΑΚΗ ΧΗΜΕΙΟΠΡΟΦΥΛΑΞΗ ΚΑΙ ΜΟΣΧΕΥΜΑΤΑ

Ακριβώς λόγω του γεγονότος ότι η λοίμωξη στα ξένα σώματα και ειδικότερα στα αγγειακά μοσχεύματα, συνεπάγεται κατά κανόνα και τη χειρουργική τους αφαίρεση, η δυνατότητα πρόληψης των λοιμώξεων με τη σωστή εφαρμογή αντιμικροβιακής χημειοπροφύλαξης έχει τη μεγαλύτερη σημασία. Ο Vollmar (1996)<sup>1</sup>, βέβαια αναφέρει σε αναδρομική μελέτη 2541 αρτηριακών αποκαταστάσεων με χρήση αλλομοσχευμάτων, όπου χορηγήθηκαν εκλεκτικά προφυλακτικά αντιβιοτικά σε ποσοστό περίπου 5% των ασθενών, ότι εμφανίστηκε εν τω βάθει λοίμωξη του τραύματος σε 37 απ' αυτούς (ποσοστό 1,4%). Σε μια συγκριτική σειρά με προφυλακτική χορήγηση αντιβιοτικών σε όλους τους ασθενείς δεν παρατηρήθηκε ελάτωση του ποσοστού των λοιμώξεων. Απεναντίας, όταν τα άλλα προφυλακτικά μέτρα έγιναν αυστηρότερα, κυρίως η αντισηψία του εγχειρητικού πεδίου στα επόμενα 1000 αορτομηνιαία μοσχεύματα, ελαττώθηκε το ποσοστό των λοιμώξεων στο 1%.

Οι ίδιες αρχές, που διέπουν γενικά την εφαρμογή χειρουργικής χημειοπροφύλαξης, ισχύουν και για την χειρουργική των αγγείων, κατά την οποία τοποθετούνται μοσχεύματα και έχουν τους ακόλουθους κανόνες:

α) Η πρόληψη αποσκοπεί στην αποφυγή της μόλυνσης του χειρουργικού τραύματος (αποφυγή φλεγμονής των ιστών), όπως και του αγγεια-

κού μοσχεύματος. Δεν αποσκοπεί στην πρόληψη τυχόν ουρολοιμώξεων ή της μετεγχειρητικής υποστατικής πνευμονίας, β) Το χορηγούμενο αντιβιοτικό πρέπει να είναι δραστικό εναντίον του αναμενόμενου παθογόνου μικροοργανισμού, π.χ. εφόσον στη χειρουργική των αγγείων επικρατούν οι σταφυλόκοκκοι, πρέπει το χορηγούμενο αντιβιοτικό να έχει πρωτίστως αντισταφυλοκοκκική δραστικότητα. Είναι επομένως σφάλμα να δίνονται οι κεφαλοσπορίνες της τρίτης γενιάς, οι οποίες σε αντίθεση με τις παλαιότερες, στερούνται αντισταφυλοκοκκικής ικανότητας, γ) Το αντιβιοτικό πρέπει να δίνεται μόνο κατά την περιεγχειρητική περίοδο (δηλαδή άμεσα προεγχειρητικά ή με την είσοδο στην αναισθησία), ώστε την ώρα των χειρουργικών χειρισμών να υπάρχουν επαρκείς στάθμες του χορηγηθέντος αντιβιοτικού στους ιστούς του χειρουργικού πεδίου. Η χορήγηση περισσότερων προεγχειρητικών δόσεων, δεν οδηγεί παρά σε αποικισμό της χλωρίδας του ασθενούς με ανθεκτικούς μικροοργανισμούς στο χορηγούμενο αντιβιοτικό, ώστε κατά τον κριτικό χρόνο της χειρουργικής επέμβασης το αντιβιοτικό που χρησιμοποιήθηκε να μην την προφυλάσσει. Εξάλλου, μόνο σε απώλεια σημαντικής ποσότητας αίματος κατά την επέμβαση ή, εφόσον η διάρκειά της παραταθεί πέραν των 2 ωρών και έχουν χορηγηθεί αντιβιοτικά με χρόνο μισής ζωής <1h, π.χ. κεφαμανδόλη (mandocel), κεφοξιτίνη, τότε συνιστάται η προσθήκη μιας ακόμη δόσης μέσα στο χειρουργείο. Αντίθετα, σήμερα έχει πλέον διευκρινισθεί ότι μετά τη χειρουργική επέμβαση η παράταση της χορήγησης των αντιβιοτικών περισσότερο από ένα 24ωρο, δεν προφυλάσσει από απώτερες λοιμώξεις του χειρουργικού τραύματος, ή των πνευμόνων και του ουροποιητικού. Σύμφωνα με τη διεθνώς αποδεκτή άποψη (The Medical Letter on Drugs and Therapeutics: Antimicrobial Prophylaxis in Surgery, October 1, 1993), η περιεγχειρητική χορήγηση μιας κεφαλοσπορίνης 1ης γενιάς (κεφαζολίνη 1 gr iv, με την είσοδο στην αναισθησία) ή, εφόσον υπάρχει επιδημιολογική πληροφορία για την επικράτηση σταφυλοκόκκων ανθεκτικών στις αντισταφυλοκοκκικές πενικιλίνες, η χορήγηση βανκομυκίνης (1gr iv σε 1,5 h άμεσα προεγχειρητικά), είναι υποχρεωτική, εφόσον γίνεται χειρουργική επέμβαση στην κοιλιακή αορτή, στα κάτω άκρα, με την προϋπόθεση ότι γίνεται χειρουργική προσέλαση της βουβωνικής χώρας και ακρωτηριασμός, επί ισχαιμούντος κάτω άκρου. Είναι χαρακτηριστικό ότι με τη διεγχειρητική χορήγηση

παλιότερων κεφαλοσπορίνων σε μεγάλες σειρές ασθενών, μειώθηκε η επίπτωση φλεγμονής του χειρουργικού τραύματος από 24% στους μάρτυρες σε 1-3% και τους τοποθετηθέντος μοσχεύματος από 5,6% σε 0-0,9%<sup>16-18</sup>.

Χωρίς να συμφωνούν όλοι, θεωρείται ότι στις παραπάνω κατηγορίες πρέπει να περιληφθούν όλες οι επεμβάσεις, στις οποίες χρησιμοποιούνται προσθετικά αγγειακά υλικά, περιλαμβανομένης και της χειρουργικής τεχνικής της αρτηριοφλεβικής επικοινωνίας με σκοπό την αιμοκάθαρση. Υπάρχει όμως ομοφωνία ότι δεν δικαιολογείται προφύλαξη στην αγγειακή χειρουργική των κλάδων του αορτικού τόξου και των καρωτίδων, εφόσον δεν τοποθετηθεί αγγειακό προσθετικό υλικό. Η Ευρωπαϊκή Εταιρεία Χειρουργικών Λοιμώξεων σε δημοσίευση της το Φεβρουάριο του 1992, όταν τοποθετηθεί αγγειακό μόσχευμα, συνιστά τα ακόλουθα:

1. Μια κεφαλοσπορίνη πρώτης ή δεύτερης γενεάς ή μια ουρεϊδοπενικιλίνη, η οποία χορηγείται iv με την είσοδο στην αναισθησία στις ακόλουθες δόσεις: 1 g κεφαζολίνη ή 1,5 g κεφουροξίμη (zínacef) ή 2 g κεφαμανδόλη ή 2 g κεφορανίδη ή 4 g πιπερακιλλίνη (pipril). Μία ή δύο ακόμη δόσεις (ανά 6ωρο) είναι δυνατό να χορηγηθούν μετεγχειρητικά, χωρίς όμως να είναι απαραίτητο.

2. Σε νοσοκομεία με επικράτηση σταφυλοκόκκων ανθεκτικών στη μεθικιλίνη (γεγονός που ερμηνεύεται και ως διασταυρούμενη αντοχή για όλες τις πενικιλίνες και τις κεφαλοσπορίνες) έχει απόλυτη ένδειξη η χορήγηση βανκομυκίνης άμεσα προεγχειρητικά σε δόση 1g iv (σε έγχυση διάρκειας 1,5 h, διότι ταχύτερη έγχυση δυνατό να προκαλέσει διάχυτη ερυθρότητα του δέρματος, που δεν είναι αλλεργικό φαινόμενο και αποκαλείται διεθνώς "red man" ή "red neck syndrome").

3. Σε περίπτωση κατά την οποία η χειρουργική τομή γίνεται στη βουβωνική χώρα, ή, εφόσον κατά το χρόνο της επέμβασης συνυπάρχει φλεγμονή σε απομεμακρυσμένο σημείο, προστίθεται και μια νιτροϊμιδαζόλη iv (1 g μετρονιδαζόλη ή ορνιδαζόλη).

Σε περίπτωση που πρέπει επειγόντως να τοποθετηθεί αορτικό αγγειακό μόσχευμα, ενώ συνυπάρχει φλέγμονας, συνήθως στον άκρο πόδα, τότε μετεγχειρητικά πρέπει να χρησιμοποιηθούν αντιβιοτικά κατάλληλα για τη θεραπεία του φλέγμονα και σύμφωνα με το αποτέλεσμα των καλλιιεργειών. Είναι όμως σκόπιμο να μη γίνει η χειρουργική επέμβαση, εάν δεν έχει τουλάχιστον βελτιωθεί η συνυπάρχουσα ιστική λοίμω-

ξη. Αλλά και στην περίπτωση αυτή θα γίνει η διεγχειρητική παρεμβολή της χειρουργικής χημειοπροφύλαξης, όπως περιγράφεται παραπάνω<sup>20</sup>.

Για τη χώρα μας, λόγω της υψηλής αντοχής των μικροβιακών στελεχών του νοσοκομειακού περιβάλλοντος, και με την προϋπόθεση α) ότι χειρουργείται η κοιλιακή αορτή ή οι λαγόνιες ή β) ότι ο ασθενής έχει προεγχειρητική παραμονή στο νοσοκομείο μεγαλύτερη των 3 ημερών συνιστάται η διεγχειρητική χορήγηση βανκομυκίνης κατά των σταφυλοκόκκων όπως ήδη περιγράφηκε και η προσθήκη σιπροφλοξασίνης (ciproxin) [600 mg iv, 30 min] ή κεφαζιιδίμης (solvetan) [2g, iv 10 min] για την πρόληψη των νοσοκομειακών gram αρνητικών μικροοργανισμών περιλαμβανομένης και της *Pseudomonas aeruginosa*, όπως και μιας νιτροϊμιδαζόλης (μετρονιδαζόλη - ορνιδαζόλη) ή της κλινδαμυκίνης (dalacin) για την πρόληψη και έναντι των αναερόβιων μικροοργανισμών δεδομένου ότι η κοιλιακή αορτή γειτνιάζει με το έντερο<sup>16</sup>.

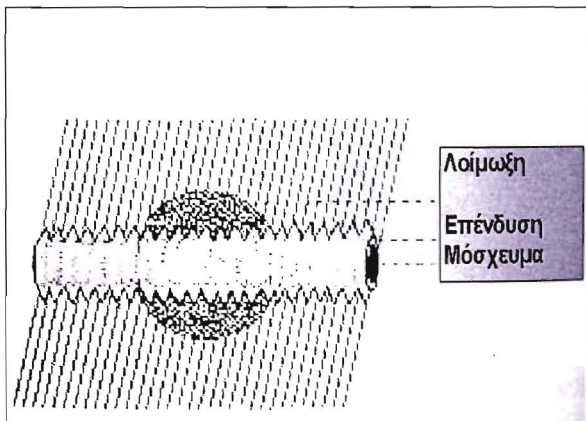
#### ΕΝΤΟΠΙΣΗ ΤΗΣ ΛΟΙΜΩΞΗΣ

Η περιοχή με τη μεγαλύτερη συχνότητα εμφάνισης διαταραχών στην επούλωση του τραύματος και εν τω βάθει λοιμώξεων του τραύματος, είναι η βουβωνική περιοχή, ενώ η σπανιότερη, ευτυχώς, είναι η περιοχή του οπισθοπεριτοναϊκού χώρου. Ήδη ο Szilagyi<sup>10</sup> από το 1972 ανακοίνωσε σε 2.145 επεμβάσεις με μοσχεύματα Dacron ποσοστό λοιμώξεων στην αορτολαγόνιο περιοχή 0,7%, στην αορτομηριαία περιοχή 1,6% και στη μηροϊγνυακή περιοχή 2,5%.

Η αντίσταση στη λοίμωξη, εκτός των άλλων, εξαρτάται και από το είδος του μοσχεύματος. Τα ονομαζόμενα βιομοσχεύματα (Bovine Grafts, ομφαλική φλέβα κλπ.) έχουν αξιοσημείωτα ελαττωμένη αντίσταση σε βακτηριακή λοίμωξη. Αυτό σημαίνει ότι πολύ γρήγορα μπορεί να παρατηρηθεί μια πρωτεολυτική αποδομή του τοιχώματος τους, που θα οδηγήσει σε ρήξη και μεγάλη αιμορραγία. Η διατήρηση ενός τέτοιου μοσχεύματος μετά από προσβολή του από εν τω βάθει λοίμωξη, είναι σχεδόν αδύνατη. Αντίθετα, τα διάφορα άλλα μοσχεύματα, ιδιαίτερα το expanded PTFE (Coretex, Impra) και τα Dacron doppel velour, εμφανίζουν σαφώς υψηλότερη αντίσταση στη λοίμωξη<sup>1,21,22</sup>.

Η παρατηρημένη παλιότερα συχνή επέκταση της λοίμωξης κατά μήκος του αντιδραστικού εξωτερικού ινώδους χιτώνα της πρόθεσης φαίνεται να ελέγχεται με την παραγωγή μιας ειδικής ε-

πικάλυψης και δι' αυτής στο σχηματισμό γρήγορης αντιδραστικής ινώδους κάψας και καλύτερης ενσωμάτωσης στη θέση του μοσχεύματος. Η αντίδραση των αλλοπλαστικών μοσχευμάτων εξαρτάται συνεπώς πολύ από το βαθμό της ενσωμάτωσης, της ινώδους αντίδρασης και της επώλωσης τοπικά στη θέση τοποθέτησης ( Εικ.1)<sup>1,22</sup>.



**Εικ.1:** Η συμπεριφορά των νέων μοσχευμάτων Dacron doppell velour σε περιβάλλον φλεγμονής. Η ταχεία ινώδης σύνδεση της εξωτερικής επένδυσης του μοσχεύματος με τους ιστούς δεν επιτρέπει την επέκταση της λοίμωξης προς τις αναστομώσεις ή τις αγγειοραφές. Έτσι δημιουργείται η τάση να οριοθετηθεί η λοίμωξη και να διατηρηθεί το μόσχευμα.

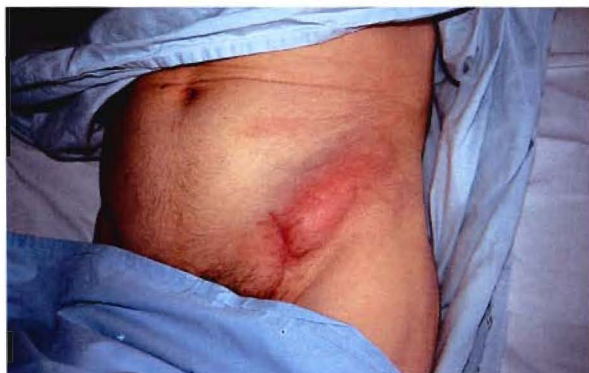Τα τελευταία χρόνια έχει αναπτυχθεί ένα ιδιαίτερο πεδίο έρευνας με στόχο την αύξηση της αντίστασης στη λοίμωξη των αλλοπλαστικών αγγειακών μοσχευμάτων, τα οποία εμποτίζονται με κάποιο τρόπο με αντιβιοτικά (π.χ. αμικασίνη ή οξασιλίνη)<sup>23,24</sup>. Η κακή πρόσφυση και η αδυναμία διαρκούς απελευθέρωσης του αντιβιοτικού, δηλαδή η ανεπαρκής ενεργοποίηση του οδήγησαν μέχρι στιγμής τη μέθοδο σε αποτυχία. Μια νέα κίνηση προσφέρει η χρησιμοποίηση των προθέσεων με επάλειψη ζελατίνης (Gelceal ή Gelsoft Dacron). Με ιονισμένη δράση σχηματισμού της ζελατίνης επιτυγχάνεται η σύνδεση του αντιβιοτικού (π.χ. Rifampicin) με σαφή αντισταφυλοκοκκική δράση. Αυτό το αντιβιοτικό θεωρείται 10 φορές δραστικότερο απ' ότι η βανκομικίνη κατά των πηκτάση αρνητικών σταφυλοκόκκων<sup>25</sup>. Αναμένεται όμως η επιβεβαίωση από μεγαλύτερες κλινικές σειρές για να φανεί εάν οι προθέσεις με εμποτισμένα αντιβιοτικά θα είναι μια πραγματική κλινική πρόοδος ιδιαίτερα, όταν θα χρειάζεται να τοποθετηθούν τέτοιες προθέσεις σε δυνητικά λοιμογόνες περιοχές.

Παρ' όλα αυτά παραμένει τελικά η παρατήρηση ακόμη μια φορά ότι το φλεβικό μόσχευμα α-

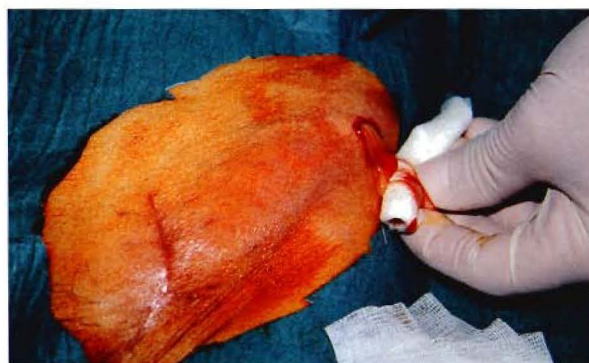πό τον ίδιο τον ασθενή δεν μπορεί να το ανταγωνισθεί κανένα άλλο μόσχευμα, όσον αφορά την αντίσταση στη λοίμωξη. Το ίδιο φυσικά ισχύει και για τη χρησιμοποίηση εμβολώματος στη συρραφή αγγειοτομών.

**ΚΛΙΝΙΚΗ ΕΙΚΟΝΑ - ΔΙΑΓΝΩΣΗ**

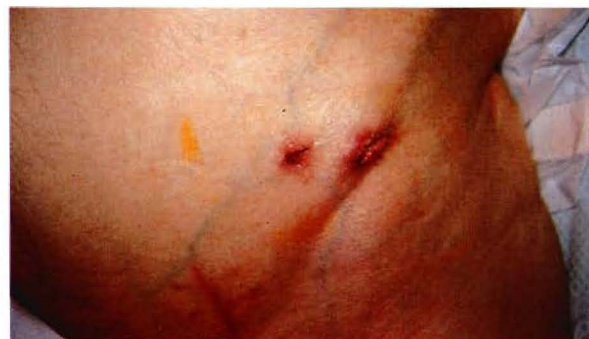Με χρόνο επώασης μερικών ημερών μέχρι μερικών μηνών εμφανίζονται στην περιοχή των χειρουργικών τομών ή στην περιοχή, που διέρχονται τα μοσχεύματα, τα κλασικά σημεία της φλεγμονής (Εικ. 2α,2β, 2γ).



**Εικ. 2α:** Όψιμη λοίμωξη τραύματος σε ασθενή 78 ετών στον οποίο είχε τοποθετηθεί μασχαλομηριαίο μόσχευμα. Η διόγκωση και η ερυθρότητα κεφαλικότερα από τη βουβωνική τομή.

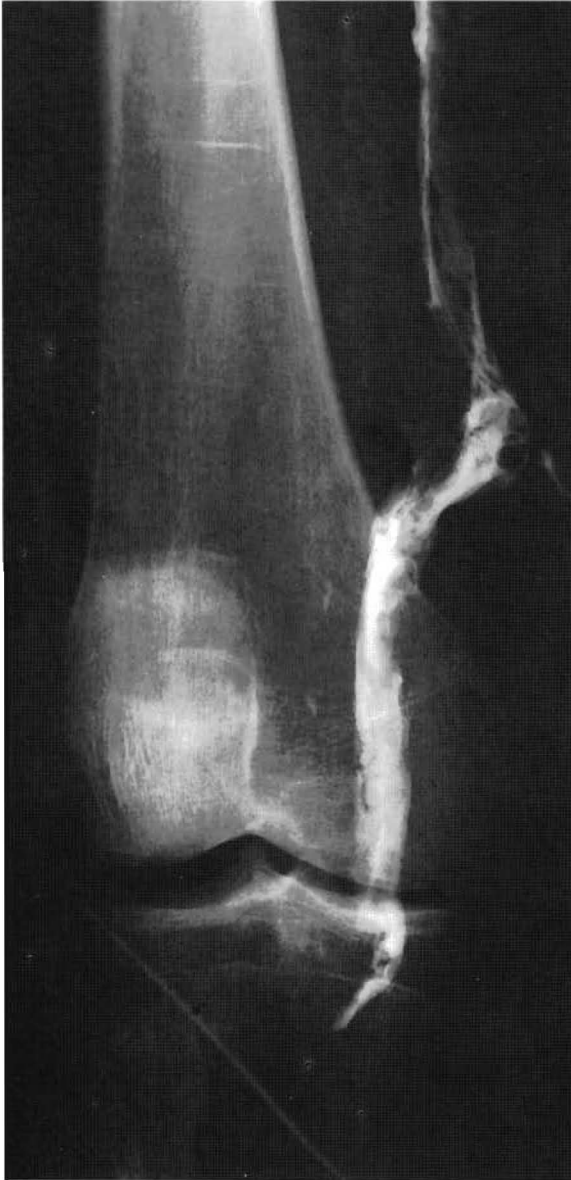

**Εικ. 2β:** Παροχέτευση του πύου μετά τη διάνοιξη του αποστήματος



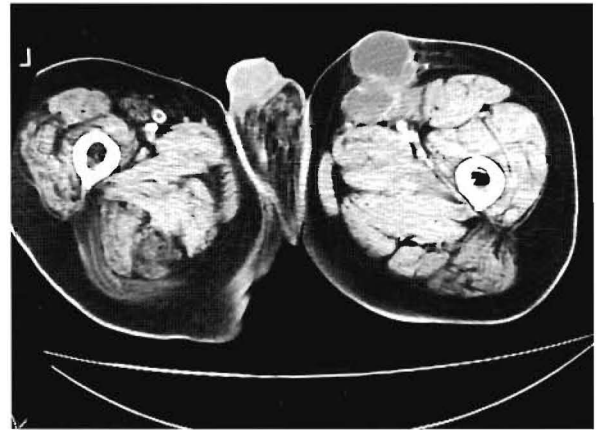
**Εικ. 2γ:** Ίαση του μετά από συνεχή έκπλυση με αντισηπτικά και αντιβιοτικά για περίπου 2 εβδομάδες.

Εάν αυτή εξελιχθεί σε διαπύηση, το απόστημα μπορεί να σπάσει προς τα έξω ή και να σχηματιστεί ένα χρόνια συρίγγιο. Κατά περίπτωση είναι δυνατό το “σφύζον και λειτουργούν” μόσχευμα να βρίσκεται ελεύθερο στην περιοχή του “διαπυηθέντος” τραύματος. Σε περίπτωση που η εκκροή του πύου προς τα έξω είναι καλή, αυτή η κατάσταση μπορεί να παραμείνει για εβδομάδες χωρίς ιδιαίτερη γενική αντίδραση και η εξέλιξη να ακολουθήσει την πορεία ενός χρόνιου συριγγίου (Εικ.3). Η πορεία όμως μπορεί να πάρει μια



Εικ. 3: Συριγγογραφία σε ασθενή 69 ετών που τοποθετήθηκε εμφύλωμα σε αρτηριοτομή της κοινής λαγονίου αρτηρίας επί διαπυηθέντος ανευρύσματος της έσω λαγονίου αρτηρίας με επέκταση της διαπύσεως και προς τον ψοίτη μυ. Διακρίνεται η επέκταση του συριγγίου οπισθοπεριτοναϊκά αλλά μακριά από το εμφύλωμα.

πολύ δραματικότερη εξέλιξη, εάν η διαπύηση από την αρχή συμπεριλάβει την περιοχή των αγγειοραφών ή των αναστομών. Τότε επικρατούν οι τοπικές επιπλοκές από τα αγγεία, δηλαδή η αιμορραγία από την αναστόμωση, η θρόμβωση του μόσχευματος και των αρτηριών και η δημιουργία ψευδών ανευρυσμάτων, οπότε είναι δυνατό να οδηγήσουν σε καταστάσεις επικίνδυνες και για τη ζωή του ασθενούς. Εν τω βάθει λοιμώξεις, που αφορούν τον οπισθοπεριτοναϊκό χώρο, εκδηλώνονται με αύξηση της θερμοκρασίας, ρίγος και θετικές καλλιέργειες αίματος. Πόνος προστίθεται σε αύξηση του μεγέθους του συγκεντρωμένου υγρού (διαπύηση, αιμάτωμα, απόστημα). Διαγνωστική βοήθεια σ' αυτό το στάδιο δίνεται από την αξονική τομογραφία, όπου εμφανίζεται η συγκέντρωση υγρού γύρω από την πρόθεση με πιθανή εμφάνιση και φυσαλίδων (Εικ. 4). Εάν η λοίμωξη φθάσει στις αναστομώ-



Εικ. 4: Αξονική τομογραφία σε ασθενή 74 ετών με λαγονομηριαίο μόσχευμα. Διακρίνεται η αποστηματική κοιλότητα μακράν του μόσχευματος. Σχηματισμός συριγγίου μετά την παροχέτευσή του και ίαση μετά από μήνες.

σεις που βρίσκονται οπισθοπεριτοναϊκά, η μαζική αιμορραγία είναι κατά κανόνα αδύνατο να ελεγχθεί και χειρουργικά. Είναι δυνατό βέβαια, αν το μόσχευμα βρίσκεται μέσα σε πύον, να λειτουργεί για εβδομάδες και βέβαια, αν δεν εμφανιστεί σηψαιμία, η επιπλοκή από τις αναστομώσεις είναι αυτή που θα καθορίσει αρνητικά το μέλλον του μόσχευματος και του ασθενούς. Το μόσχευμα θα αποφραχθεί και η αιμορραγία θα είναι μαζική.

Οι αορτολαγονίες ή οι αορτομηριαίες προθέσεις έχουν την τάση να οδηγούν σε διάβρωση του δωδεκαδακτύλου, οπότε εκδηλώνονται με μαζική αιμορραγία από το ανώτερο πεπτικό. Σπινθηρογραφικοί έλεγχοι είναι δυνατό να απο-

καλύψουν όψιμες λοιμώξεις στην περιοχή των αγγειακών μοσχευμάτων. Τέτοιες είναι κυρίως ο σπινθηρογραφικός έλεγχος των λευκοκυττάρων, που εμπλουτίζονται με Indium 111 ή Gallium 67 citrate. Η κλινική τους όμως σημασία είναι μικρή και αφορά κυρίως την αποσαφήνιση ασάφων κλινικών εικόνων<sup>16</sup>.

**ΠΡΟΓΝΩΣΗ**

Η εν τω βάθει λοίμωξη του τραύματος, μετά από εγχείρηση για αρτηριακή αποκατάσταση (βαθμός III), είναι μια κρίσιμη και βαρεία κλινική κατάσταση που εξαρτάται από τη θέση του μοσχεύματος και τη χρονική στιγμή που εμφανίζεται. Η συνολική θνητότητα κυμαίνεται μεταξύ 10-30%. Τη χειρότερη πρόγνωση με μεγάλη απόσταση από τα υπόλοιπα έχουν τα “διαπυθθέντα” μοσχεύματα της αορτής, που βρίσκονται οπισθοπεριτοναικά (θνητότητα 30-70%).

Εάν η τοποθέτηση του μοσχεύματος στην αορτή αφορούσε την αποκατάσταση της αιμάτωσης στα κάτω άκρα και η αφαίρεση του μοσχεύματος είναι υποχρεωτική, αλλά η εκ νέου αποκατάσταση της αιμάτωσης δεν είναι εφικτή, ο ακρωτηριασμός ξεπερνά το 40%<sup>26</sup>. Όσο περιφερικότερα εμφανίζεται η λοίμωξη των μοσχευμάτων, τόσο υψηλότερος είναι ο ακρωτηριασμός.

**ΒΑΣΙΚΕΣ ΑΡΧΕΣ ΑΝΤΙΜΕΤΩΠΙΣΗΣ**

Το φάσμα των χειρουργικών μέτρων αντιμετώπισης των λοιμώξεων των μοσχευμάτων έχει διευρυνθεί σημαντικά σήμερα συγκριτικά με τη δεκαετία του 1970. Η έγκαιρη αναγνώριση της διαπύησης του τραύματος με κλινικά κριτήρια και παρακλινικές μεθόδους (υπερηχογράφημα, αξονική τομογραφία, σπινθηρογράφημα λευκοκυττάρων, καλλιέργεια αίματος, επανειλημμένες καλλιέργειες τραύματος, αντιβιογράμμα) είναι απαραίτητη. Το ίδιο αποφασιστική είναι η ταχεία και με συγκεκριμένο στόχο δράση, αλλά και η γνώση του συνόλου των μεθόδων αντιμετώπισης, ώστε να επιτύχει κανείς το καλύτερο δυνατό αποτέλεσμα<sup>27</sup>.

**ΑΝΟΙΚΤΗ ΤΟΠΙΚΗ ΑΝΤΙΜΕΤΩΠΙΣΗ ΜΕ ΔΙΑΤΗΡΗΣΗ ΤΟΥ ΜΟΣΧΕΥΜΑΤΟΣ**

Η μέθοδος συνίσταται στην έγκαιρη διάνοιξη του τραύματος, το χειρουργικό καθαρισμό, την τοπική αντισηπτική αγωγή και τη χορήγηση αντιβιοτικών συστηματικά. Περιοχές, που μπορεί να εφαρμοστεί η μέθοδος είναι κυρίως αυτές, όπου οι αρτηρίες ή τα τοποθετημένα μοσχεύματα διέρχονται σχετικά επιπολής (βουβωνική χώρα,

μηρός, κνήμη, εξωπεριτοναικά μοσχεύματα, όπως μασχαλομηριαία ή μηρομηριαία). Οι προϋποθέσεις φαίνονται στον πίνακα 1.

**Πίνακας 1:** Ενδείξεις και αντενδείξεις τοπικής αντιμετώπισης λοίμωξης του μοσχεύματος

**Ενδείξεις**

- Πρώιμη λοίμωξη (λιγότερο από 4 εβδομάδες)
- Έλλειψη ανευρύσματος ή αιμορραγίας
- Αναστομώσεις ελεύθερες λοίμωξης
- Εντοπισμένη περιοχή λοίμωξης
- Πορεία μοσχευμάτων εύκολα προσπελάσιμη
- Αυτομόσχευμα ή μόσχευμα *doppel velour*

**Αντενδείξεις**

- Σηψαιμία
- Όψιμη λοίμωξη (περισσότερο από 4 εβδομάδες)
- Ψευδές ανεύρυσμα
- Αιμορραγία

Σπουδαίο κριτήριο επιλογής είναι ότι συνήθως πρόκειται για πρώιμη διαπύηση (1-4 εβδομάδες μετεγχειρητικά), ότι δεν έχουν προσβληθεί τα άκρα των αναστομώσεων και δεν υπάρχει καμιά ένδειξη γενικευμένης σηπτικής κατάστασης. Με αυτές τις προϋποθέσεις η προσπάθεια διατήρησης του μοσχεύματος είναι δικαιολογημένη και είναι δυνατό να δικαιωθεί<sup>22,28</sup>. Τα αναφερόμενα ποσοστά επιτυχίας φθάνουν μέχρι και 60%. Τα αυτόλογα φλεβικά μοσχεύματα, σ’ αυτήν την περιοχή, έχουν καλύτερη πρόγνωση. Όμως τόσο τα μοσχεύματα Dacron, όσο και τα μοσχεύματα PTFE, είναι απαραίτητο να αφαιρεθούν, σε ποσοστό 40-50%, αμέσως λόγω σηψαιμίας, αιμορραγίας ή απόφραξης του μοσχεύματος<sup>29</sup>. Σε περίπτωση που είναι αδύνατη η άσηπτη παράκαμψη της περιοχής, η μόνη επιλογή, που παραμένει, είναι ο ακρωτηριασμός.

Σε όψιμες λοιμώξεις (4-6 εβδομάδες), με σχηματισμό κυλινδρικού ινώδους τοιχώματος γύρω από την πρόθεση, η προσπάθεια διατήρησης του μοσχεύματος είναι άσκοπη επιχείρηση. Πρέπει να αφαιρεθεί αμέσως ολόκληρο το μόσχευμα για να προληφθεί η εμφάνιση σηψαιμίας ή αιμορραγίας. Η καταπολέμηση της λοίμωξης και η διατήρηση τέτοιων μοσχευμάτων σε αυτό το στάδιο, σύμφωνα με τη γνώμη των περισσότερων συγγραφέων είναι αδύνατη. Σε περίπτωση που η παράπλευρη κυκλοφορία επαρκεί για τη διατήρηση του σκέλους, παραμένει το εγχειρητικό τραύμα ανοικτό και επουλώνεται κατά δεύτερο σκοπό.

Παραμένει υπό κρίση η μέθοδος, που προτείνεται από τον Zuhle (1991)<sup>30</sup>, η χρησιμοποίηση δηλαδή *in situ* αυτόλογου φλεβικού μοσχεύματος,

ή η χρήση αρτηρίας μετά από ημίκλειστη θρομβοενδαρτηριεκτομή και φλεβικό εμφύλωμα.

Ως πρόσθετο μέτρο για τη βεβαιότητα μιας δεύτερης επέμβασης σε διαπυθθεϊσα περιοχή αναφέρεται μια επιπλέον πλαστική μυικών κρημνών με τοπική χρήση αντιβιοτικών<sup>31</sup>. Τα τριχοειδή, που είναι απαραίτητα για την επούλωση του τραύματος και την καταπολέμηση της λοίμωξης, είναι πολυάριθμα στο μυϊκό ιστό, όπου και η τάση του O<sub>2</sub> είναι αυξημένη. Η πλήρης επικάλυψη του μοσχεύματος ή της αρτηρίας κάνουν εφικτή την αποτελεσματική αντιμετώπιση<sup>32,33</sup>. Η χρήση του ραπτικού μυός (παρασκευή κεφαλικά και ουραία με σχηματισμό μίσχου) είναι η πλέον εύκολη λύση τεχνικά, ώστε να γίνει εφικτή η επικάλυψη του μοσχεύματος στη βουβωνική περιοχή, στο μηρό και στην ιγνυακή περιοχή. Φυσικά μπορούν να χρησιμοποιηθούν και άλλοι μύες, με το μειονέκτημα όμως της παρασκευής τους μέσω διαπυθμένου χειρουργικού πεδίου. Γι' αυτό η χρήση του ραπτικού μυός έχει προτεραιότητα.

#### ΑΠΟΚΑΤΑΣΤΑΣΗ ΣΤΗΝ ΙΔΙΑ ΘΕΣΗ

Αυτή η μέθοδος αποσκοπεί μετά την αφαίρεση του "διαπυθθέντος" μοσχεύματος, να επιχειρηθεί μια νέα αγγειακή αποκατάσταση στη φλεγμονώδη περιοχή. Μετά τη βασική αποστείρωση του τραύματος ακολουθεί η δεύτερη αποκατάσταση στην ίδια εγχείρηση και μάλιστα αποκλειστικά με τη χρήση αυτόλογων μοσχευμάτων. Τέτοια είναι οι αυτόλογες φλέβες (μείζων ή ελάσσων σαφηνής και κεφαλική φλέβα) ή σπανιότερα σε πολυεστιακές προσβολές της νόσου η λήψη αποφραγμένων αρτηριακών τμημάτων από τη λεκάνη ή το μηρό, που μπορούν να χρησιμοποιηθούν σαν ελεύθερα μοσχεύματα μετά από ανάστροφη ενδαρτηριεκτομή. Επίσης μπορεί να χρησιμοποιηθούν στην αορτολαγονομηριαία περιοχή και οι αρτηρίες που παρέμειναν αποφραγμένες ή στενωμένες και που, μετά από ημίκλειστη θρομβοενδαρτηριεκτομή, μπορεί να μετατραπούν σε μοσχεύματα. Η πρόταση ανήκει στον Ehrenfeld 1979<sup>34</sup>, ο οποίος την εφάρμοσε σε 24 ασθενείς, 14 με επιπολής μηριαία αρτηρία με ανάστροφη ενδαρτηριεκτομή, 7 με ενδαρτηριεκτομή και 3 με φλεβικό εμφύλωμα. Η θνητότητα ήταν 13%, αλλά όλοι οι άλλοι ασθενείς δεν παρουσίασαν υποτροπή της λοίμωξης στο εγχειρητικό πεδίο<sup>11,30,35</sup>. Οι θέσεις που είναι δυνατό να χρησιμοποιηθεί η αποκατάσταση στην ίδια θέση, είναι σε πρώτη σειρά το αορτολαγόνιο και το μηροίγνυακό αγγειακό επίπεδο. Κύρια ένδειξη

είναι η αδυναμία μιας άσηπτης παράκαμψης. Τέτοιες καταστάσεις για το αορτολαγόνιο επίπεδο είναι σπάνιες, ενώ συχνότερα είναι δυνατό να παρουσιαστούν στο μηροίγνυακό ή κνημιαίο επίπεδο. Ως πρόσθετα βοηθητικά μέτρα ισχύουν για τον οπισθοπεριτοναϊκό χώρο, μετά την αποκατάσταση του αγγείου, οι μασέτες από "μείζων επίπλου" και πιθανόν η χρήση των απορροφούμενων σφαιριδίων γενταμυκίνης και κολλαγόνου. Για τη μηροίγνυακή περιοχή μπορεί να γίνει χρήση των μυϊκών κρημνών. Αυτονόητο θεωρείται ότι σε όλες αυτές τις εγχειρήσεις πρέπει να χρησιμοποιηθούν παροχετεύσεις κενού και συστηματική χορήγηση αντιβιοτικών, σύμφωνα με τα αντιβιογράμματα.

Η παράταση της συνεχούς έκπλυσης του οπισθοπεριτοναϊκού χώρου περισσότερο από 7-10 ημέρες με αραιωμένο διάλυμα Betadine, όταν έχει ήδη πραγματοποιηθεί αποκλεισμός με "μείζων επίπλου", δεν αναμένεται να προσφέρει επιπλέον αποτελέσματα. Το ίδιο ισχύει και για την προσπάθεια να διατηρηθεί και να αποκατασταθεί ένα "διαπυθθέν" οπισθοπεριτοναϊκό μόσχευμα με έκπλυση του οπισθοπεριτοναϊκού χώρου για πολλές ημέρες και εβδομάδες. Ο κίνδυνος της αιφνίδιας και τις περισσότερες φορές τελικής αιμορραγίας της αναστόμωσης δεν επιτρέπει την επιμονή<sup>1</sup>.

#### ΑΣΗΠΤΗ ΠΑΡΑΚΑΜΨΗ ΤΗΣ ΠΕΡΙΟΧΗΣ ΤΗΣ ΛΟΙΜΩΞΗΣ - ΑΦΑΙΡΕΣΗ ΤΟΥ ΣΗΠΤΙΚΟΥ ΜΟΣΧΕΥΜΑΤΟΣ

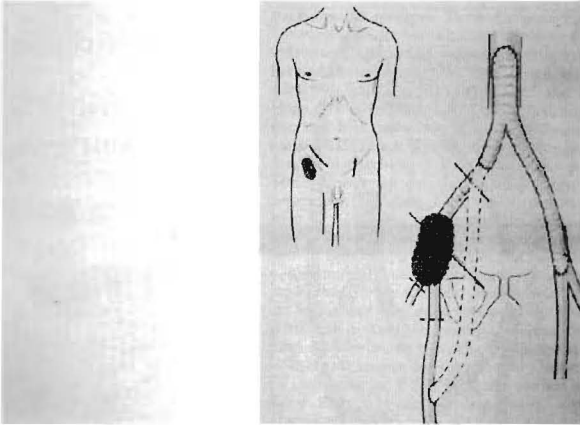
Ο συνδυασμός αυτός περιγράφεται για την "εν τω βάθει" λοίμωξη στην αορτολαγόνια περιοχή και είναι αυτή που προτιμάται από ετών ως η συχνότερη. Εφόσον η μαζική αιμορραγία δεν εκβιάζει για τη άμεση λαπαροτομία προτιμάται, κατά προτεραιότητα, η τοποθέτηση του παρακαμπτήριου μοσχεύματος από άσηπτη περιοχή. Η αφαίρεση του μοσχεύματος ακολουθεί μετά 1-5 ημερες ανάλογα με τη γενική κατάσταση του ασθενούς, την ηλικία και την έλλειψη σηψαιμίας. Έτσι ελαττώνεται ο κίνδυνος για τα άκρα αλλά και τη ζωή του ασθενούς. Η ελάττωση της θνητότητας είναι σημαντική από το 38% στο 18% και η ελάττωση του ποσοστού των ακρωτηριασμών επίσης από το 39% στο 17%<sup>26,36</sup>.

Ανάλογα με τη θέση της "εν τω βάθει" λοίμωξης υπάρχουν διάφορες παραλλαγές της άσηπτης παράκαμψης, όπως (Εικ.5 και 6):

- α. Η μασχαλομηριαία παράκαμψη, μονή ή διπλή.
- β. Η υποδιαφραγματική παράκαμψη.



- γ. Η παράκαμψη ανιούσας αορτής - μηριαίας αρτηρίας.
- δ. Η μηρομηριαία παράκαμψη.
- ε. Η παράκαμψη δια του θυροειδούς τρήματος.
- στ. Η εκτός του γόνατος παράκαμψη.

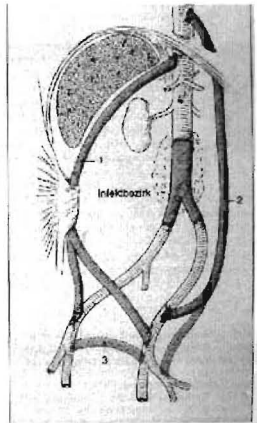


Εικ.5: Εξωανατομική παράκαμψη δια του θυροειδούς τρήματος σε περίπτωση λοίμωξης στη βουβωνική περιοχή. σχηματικά.

**Χειρουργική προσπέλαση σε λοίμωξη αορτικού μοσχεύματος**

- Εξωανατομικές παρακάμψεις
- 1.Υφηπατική επί του ορθού κοιλιακού μύος
  - 2.Κατιούσα αορτή-λαγόνιος
  - 3.Μηρο-μηριαία

Σε δεύτερο χρόνο αφαιρείται το αορτικό μόσχευμα



Εικ. 6: Είδη των εξωανατομικών παρακάμψεων σε περιπτώσεις λοίμωξης της περιοχής της αορτής, σχηματικά.

**ΑΠΟΤΕΛΕΣΜΑΤΑ ΑΝΤΙΜΕΤΩΠΙΣΗΣ**

Οι διάφορες νέες ανακαλύψεις και αλλαγές στα θεραπευτικά σχήματα επέδρασαν σοβαρά, ώστε τα αποτελέσματα της αντιμετώπισης της “εν τω βάθει” λοίμωξης του τραύματος στην αγγειοχειρουργική να βελτιωθούν σημαντικά τα τελευταία 20 χρόνια. Ένα αποφασιστικό σημείο είναι η βελτίωση της *έγκαιρης διάγνωσης*, κυρίως με την ευρεία εφαρμογή της διαγνωστικής των υπερήχων, της αξονικής τομογραφίας και του M.R.I. Αυτό βέβαια ισχύει κυρίως με τις λοιμώξεις στον οπισθοπεριτοναϊκό χώρο. Όμως μ’ αυτές τις μεθόδους αυξήθηκαν σημαντικά και οι χειρουργι-

κές διορθωτικές επεμβάσεις, που διενεργούνται εκλεκτικά πριν από την εμφάνιση μιας επικίνδυνης σηπτικής αιμορραγίας. **Η αλλαγή της εγχειρητικής τακτικής** με πρώτη εγχείρηση την άσηπτη παράκαμψη του μοσχεύματος και δεύτερη εγχείρηση τον καθαρισμό του φλεγμονώδους πεδίου, με αφαίρεση του διαπυημένου αγγειακού μοσχεύματος σε χρονικό διάστημα 2-5 ημερών, οδήγησαν σε δραστική ελάττωση της επιβάρυνσης των ασθενών από την εγχείρηση, ιδιαίτερα στους ήδη επιβαρυνμένους από τη βασική νόσο της αρτηριοσκλήρυνσης. Έτσι ελαττώθηκε η υψηλή εγχειρητική θνητότητα της δεκαετίας του 1960 και 1970 από 38-70% σε 11-20%<sup>36</sup>. Η προηγουμένως προτιμηθείσα εφαρμογή και των δύο χειρουργικών χρόνων σε αντίθετη σειρά, δηλαδή πρώτα ο καθαρισμός της φλεγμονώδους περιοχής και μετά, στην ίδια νάρκωση, η άσηπτη παράκαμψη, απαιτούσε υπερβολικό χρόνο εγχείρησης και διακοπή της κυκλοφορίας στα κάτω άκρα, που επιβάρυνε σοβαρότατα τον άρρωστο και με τα ενδεχόμενα σύνδρομα επαναιμάτωσης.

Η επιλεκτική χρήση της αυτογενοούς αποκατάστασης *in situ*, αλλά και η ανοικτή τοπική αντιμετώπιση, με διατήρηση του μοσχεύματος, παρέχουν τα τελευταία χρόνια μια επιπλέον μέθοδο, τόσο στην αορτολαγόνιο περιοχή, όσο και στις περιφερικότερες αρτηρίες των κάτω άκρων, που μπορεί να διατηρήσει ή να επιτρέψει την αλλαγή των “διαπυηθέντων” μοσχευμάτων με καλά αποτελέσματα. Οι τακτικές καλλιέργειες αίματος και υλικού των τραυμάτων επιτρέπουν να δίνονται συγκεκριμένα σχήματα αντιβιοτικών. Με αυτούς τους τρόπους έγινε εφικτό το ποσοστό των ακρωτηριασμών τον 1970 από 30-50% να ελαττωθεί στο 17-39%<sup>26,36</sup>.

Η προτεινόμενη χρήση των αυτόλογων φλεβικών μοσχευμάτων για την περιοχή περιφερικότερα από το βουβωνικό σύνδεσμο και κυρίως για την περιοχή της κνήμης, οριοθετεί βέβαια τη δυνατότητα μιας άσηπτης παράκαμψης, μέσω μιας αυτόλογης δεύτερης εγχείρησης, ανοίγει όμως απ’ την άλλη πλευρά τη δυνατότητα αντιμετώπισης με ανοικτή τοπική θεραπεία τέτοιων μοσχευμάτων, που υπόσχεται καλά αποτελέσματα για τη διατήρηση του σκέλους.

Η συχνότητα των λοιμώξεων των μοσχευμάτων στην περιοχή της αορτής δε δείχνει να ελαττώνεται τα τελευταία 20 χρόνια. Κυμαίνεται, όπως και πριν, μεταξύ 2,1 και 1%, παρ’ όλα αυτά όμως φαίνεται ότι η πρόγνωση, όσον αφορά τη ζωή των ασθενών, έχει βελτιωθεί σημαντικά (θνητό-

τητα 18-27% από 30-70%). Σε περίπτωση όμως σηπτικής αιμορραγίας, η θνητότητα παραμένει πάντα υψηλή, μεγαλύτερη από 90%. Αντίθετα, η εγχειρητική θνητότητα στην περιοχή των άκρων ελαττώθηκε από 20-25% σε 10%<sup>37,38</sup>.

Παραμένει να αναμένουμε, εάν με την εξέλιξη της παραγωγής ενός νέου τύπου μοσχεύματος με επικάλυψη ζελατίνης και διαπύση από αντιβιοτικά, θα κατέλθει ακόμη χαμηλότερα το ποσοστό της λοίμωξης των μοσχευμάτων. Ισχύει όμως ακόμη η διαπίστωση ότι το κομβικό σημείο για το καλό αποτέλεσμα της θεραπείας σε λοίμωξη των μοσχευμάτων στην Αγγειοχειρουργική είναι η έγκαιρη διάγνωση και ο επιθετικός θεραπευτικός σχεδιασμός, με την επιλεκτική εφαρμογή κάποιων από τους διαφορετικούς τρόπους εγχειρήσεων.

### ABSTRACT

**Gerasimides Th. Infection of the graft in vascular surgery for the restoration of blood supply to the legs.** Hippokratia 1998,2(3):99-109

Infection of the incision and graft after vascular surgery for the restoration of the blood supply to the legs is a very serious local complication that may endanger the leg or even patient's life if it reaches the anastomoses. The infection is usually introduced into the body during the operation, most often occurs in the groin and involves inflammation of the lymph nodes and vessels. The incidence of deep infection of the incision varies between 0,6 and 2.0% of vascular surgery cases. This can be reduced below 1.0% with a preventive antibiotic regimen, but above all by strict adherence to the principles of asepsis and antisepsis in the operating theatre. When the suppuration involves the lower limbs (groin, thigh, lower leg), the clinical picture presents the classic signs of inflammation. Total mortality is 10-30%, rising to 70% when the posterior peritoneal cavity is infected. The infection can be treated by opening up the incision, surgically cleaning it, locally applying antiseptics and administering antibiotics. Under certain conditions the graft can be retained in up to 60% of superficial infections, especially when it is autologous. Heterologous grafts (Dacron, PTFE) must be removed in 40-50% of cases due to serious bleeding or thrombosis of the graft. One possibility is the Zuhlke method of replacing the graft and covering it with a flap of muscle. The Erhrenfeld method involves replacement in the

same position, using previously blocked arterial sections after retrograde endarterectomy, and is successful in 87% of an admittedly small number of cases. The preferred method in the case of graft infection is removal of the septic graft followed by an aseptic bypass using extra-anatomical grafts (axillo - femoral, sub-diaphragmal ascending aortic - femoral, femoral - femoral, obturator bypass, external knee bypass).

In conclusion, it seems that infections of the incision and graft continue to occur, and that the small drop in the incidence of amputation and mortality in recent years can be further improved by a strict adherence to the principles of asepsis and antisepsis in the operating theatre, and with appropriate preventive chemotherapy.

### BIBΛΙΟΓΡΑΦΙΑ

1. *Vollmar J*, Rekonstruktive Chirurgie der Arterien. Thieme Verlag, 1996, 401-33.
2. *Baumann G*, Zweiteingriffe bei chronischen arteriellen Verschlüssen der unteren Extremitäten *Mónch Med Wschr* 1973, 115: 400
3. *Bernhard VM, Towne FB*, Complications in Vascular Surgery 2nd. Ed. Grune and Stratton, New York 1985.
4. *Stoney R J, Effeny J*, Wyllies's Atlas of Vascular Surgery. Complication Requiring Reoperation Lippincott Philadelphia 1992.
5. *Show RS, Baue AE*, Management of sepsis complicating arterial reconstructive surgery. *Surgery* 1963, 73: 75
6. *Murphy PG, Vadros E, Gross S et al* Skin closure and the incidence of groin wound infection, a prospective study. *Ann Vasc Surg* 1995, 5: 480-2.
7. *Roon AJ, Malone JM, Moore WS, Bean B, Campagna G*, Bacteremic infectability: a function of vascular graft material and design. *J Surg Res* 1997, 22: 489-98.
8. *Moore WS, Malone JM, Keown K*, Prosthetic arterial graft material, influence on ncointimal healigh and bacteriamic infectability. *Arch Surg* 1980, 115: 1379-83.
9. *Vo NM, Chi DD, Stanton PE*, Effect of graded aortic occlusion on the reticuloendothelial system. *Vasc Surg* 1987, 21: 412-19.
10. *Szilagyi DE, Smith RF, Elliott JD, Vranderic MD*, Infection in arterial reconstruction with synthetic grafts. *Ann Surg* 1972, 176: 361-72.
11. *Zóhlke HV, Harnoss BM*, Septische Gefässchirurgie Ueberreuter, Wien 1988, S: 12-13 and 58-59.
12. *Smith RF, Szilagyi DE*, Healing complications with plastic arterial implants. *Arch Surg* 1961, 82: 14-23.
13. *Stirnemann P, Nachbur B*, Der tiefe infect als komplikation

- einer aorto iliaco femoro poplitealen Rekonstruktion in arteriellen System. *Vasa* 1978, 7: 154-60.
14. *Carstensen G, Balzer K.* Reinterventionen bei infektionen nach rekonstruktiven Arterieneingriffen. *Chirurg* 1970, 51: 19-25.
  15. *Απ. Καμπαρούδης, Θ. Γερασιμίδης, Ε. Κατσικά, Α. Κατσαβέλη.* Παράγοντες κινδύνου στη λοίμωξη του τραύματος μετά από αγγειοχειρουργική επέμβαση (προοπτική μελέτη, πρόδρομος ανακοίνωση). Ανακοινώθηκε στο 3ο Συνέδριο Χειρουργικής Εταιρείας Βορείου Ελλάδος 1997, αρ. περίληψης 1.
  16. *Ε. Γιαμαρέλλου.* Λοιμώξεις στα αγγειακά μοσχεύματα. *Ελλ. Αγγειοχειρουργική* 1994, 31: 5-9.
  17. *The Medical Letter of Drugs and Therapeutics: Antimicrobial Prophylaxis in Surgery* 1993, 35 (issue 906): 91.
  18. *Strachan C.J.* Antibiotic prophylaxis in peripheral vascular and orthopaedic prosthetic surgery. *J Antimicrob. Chemother* 1993, 3 (suppl B): 65
  19. *Surgical Infection Society of Europe* Antimicrobial prophylaxis in surgery. February 1995.
  20. *Mackany AJ C, Loenen van AC, Rasswerda JA, Bakker FC, Vos GA, Martens HJM.* Antibiotic prophylaxis in vascular surgery: concentrations of cefuroxime and cef-tazidime in drain fluid. *Wundinfektionenn in der Gefässchirurgie.* Steinkorff Verlag 1991, S 39-42.
  21. *Pasternak BM, Paruk FACA, Kagan S, Lewiff S.* A sythetic vascular con-duit (expanded PRFE) for hermodialysis access- a preliminary report. *Vasc Surg* 1997; 11: 99-102.
  22. *Vollmar JF, Hepp W, Voss EU.* Das infizierte Gefssstransplitat-Entfernung oder Erhaltung? *Akt Chir* 1981; 6: 86-92.
  23. *Moore WS, Chvapil M, Sieffert G, Keown K.* Development of an infection resistant vascular prothesis. *Int. Cardio-vasc Soc N. Amer Chapter 29 Sci. Meet DallasTexas* 11-13.6.1981
  24. *Greco RS, Terosiero JV, Smilov PC, Harvey RA* Light and electron microscopic studies of an antibiotic bonded vascular graft. *J Cardiovas Surg* 1984, 25: 489.
  25. *Strahan, M.* Edmonson. Prosthetic graft infection. *Crit Ischaemia* 1993, 2: 5-16.
  26. *Hepp W.* Die tiefe Wundinfection in der Gefasschirurgie. Im Wandel der Therapie. *Angio (Arch)* 1993, 24: 9-15.
  27. *Bernhard VW.* Incidence, Significance and Treatment of positive intraoperative arterial cultures. In: Veith E, *Current Critical Problems in Vascular Surgery Vol 3* Quality Medical Publishing Inc. St. Louis Missouri 1991, S: 365-7.
  28. *Hepp W, Dalenker J.* Wundinfektionen in der Gefsshirurgie. Steinkopff Verlag Darmstadt 1991.
  29. *Calligaro KD, Wertcott CS, Buckley RM, Savarese PR, de Laurentis DA.* Infringuinal anastomotic arterial graft infections treated by selective graft preservation *Ann Surg* 1992, 216: 74-79
  30. *Zóhlike HV, Hermann G, Lorenz ED, Harnoss BM.* Autogene Rekonstruktion und resorbierbares Nahtmaterial bei tiefer Gefóssinfektion. In Hepp, D. Raithel, H. Loeperrecht. *Aktuelle Herausorderund in der Gefósschirurgie.* Steinkopff Darmstadt 1991, 147-59.
  31. *Belz R.* Applikation von Gentamycin - Kollagen bei gefsschirurgischen Eingriffen. Indication und technische Durchfóhrung. *Angio* 1989, 11: 147-52.
  32. *Rabl H, Cutschi S, Koch G, Fruhwish H, Beter G, Dacar D.* Die Wahl des Muskellapens zur Behand-lung infizierter Leistenwunden. *Angio (Arch)* 1990, 19: 198-9.
  33. *Perler BR.* Use of muscle flaps in the treatment of prosthetic graft infection. In: Veith F.J. *Current Critical Problems in Vascular Surgery Vol 3* Quality Medical Publishing St. Louis, Missouri 1991, 380-6.
  34. *Ehrenfeld WK, Wilbur BG, Olcott C, Stoney RJ.* Autogenous tissue recon-struction in the management of infected prosthetic grafts. *Surgery* 1979, 85: 82-92.
  35. *Lorentzen JE, Nielsen OM.* Aorto-bifemoral bypass with autogenous saphenous vein in treatment of paninfected aortic bifurcation graft. *J Vasc Surg* 1986, 4: 666-8.
  36. *Reily LM, Stoney RJ, Goldstone J, Ehrenfeld WF.* Improved management of aortic graft infection. The influence of operation sequence and staging. *Int Soc Cardiovas Surg* 34th scinetific meeting New Orleans USA June 1981 p45.
  37. *Goldstone J.* New developments in the pathogenesis and management of arterial graft infection. In F.J. Veith *Current critical prolems in Vascular Surgery* Quality Medical Publishing, Inc St. Louis 1989, 375-8.
  38. *Θ. Γερασιμίδης, Α. Καμπαρούδης, Ε. Μπίμπαση, Χ.Ν. Σμπαρούνης.* Αγγειακά μοσχεύματα και λοίμωξη του τραύματος. *Χειρουργικά χρονικά* 1996, 1: 118-23.

*Άλληλογραφία:*

Θ. Γερασιμίδης,

Β' Χειρουργική Προπαιδευτική Κλινική

Ιπποκράτειο Νοσοκομείο Θεσσαλονίκη

*Corresponding author:*

Gerasimidis Th,

2nd Propedeutic Surgical Clinic

Hippokration Hospital, Thessaloniki - Greece